



## Artigo de Atualização

# Osteomielite crônica pós-operatória nos ossos longos – O que sabemos e como conduzir esse problema?☆

Lourenço Galizia Heitzmann\*, Raphael Battisti, Ayres Fernando Rodrigues, Juliano Valente Lestingi, Cinthya Cavazzana e Roberto Dantas Queiroz

Serviço de Ortopedia e Traumatologia, Hospital do Servidor Público Estadual Francisco Morato de Oliveira, São Paulo, SP, Brasil

### INFORMAÇÕES SOBRE O ARTIGO

Histórico do artigo:

Recebido em 12 de julho de 2017

Aceito em 14 de dezembro de 2017

On-line em xxx

Palavras-chave:

Osteomielite

Complicações pós-operatórias

Infecções bacterianas

Keywords:

Osteomyelitis

Postoperative complications

Bacterial Infections

### R E S U M O

A osteomielite crônica pós-operatória é um problema de saúde importante devido à sua morbidade significativa e baixa taxa de mortalidade. Essa patologia se apresenta como um desafio do ponto de vista de compreensão da patogenia e também de escolha da estratégia de tratamento. O objetivo deste artigo foi revisar o tema proposto quanto à sua definição, patogenia, seus aspectos clínicos, seu diagnóstico e tratamento, reunir todas essas informações em uma única publicação brasileira de caráter de atualização.

Foram feitas buscas nas bases de dados Pubmed, Lilacs e Cochrane Library, com palavras-chave pertinentes ao tema, foram escolhidos trabalhos atuais e de relevância.

Este trabalho permitiu reunir informações clássicas e inovações relacionadas à osteomielite crônica e seu tratamento, oferecer material de atualização para auxiliar os profissionais envolvidos no tratamento dessa doença na tomada de decisão terapêutica.

© 2018 Sociedade Brasileira de Ortopedia e Traumatologia. Publicado por Elsevier Editora Ltda. Este é um artigo Open Access sob uma licença CC BY-NC-ND (<http://creativecommons.org/licenses/by-nc-nd/4.0/>).

### Postoperative chronic osteomyelitis in long bones – current knowledge and management of the problem

### A B S T R A C T

Chronic postoperative osteomyelitis represents an important health problem due to its significant morbidity and low mortality rate. This pathology is challenging because of difficulties in understanding the pathogenesis and treatment decision-making. The objective of this article was to review the theme regarding its definition, pathogenesis, clinical aspects, diagnosis, and treatment, gathering all this information in a single Brazilian update publication.

☆ Trabalho desenvolvido no Serviço de Ortopedia e Traumatologia, Hospital do Servidor Público Estadual Francisco Morato de Oliveira, São Paulo, SP, Brasil.

\* Autor para correspondência.

E-mail: [lourenco@heitzmann.com.br](mailto:lourenco@heitzmann.com.br) (L.G. Heitzmann).

<https://doi.org/10.1016/j.rbo.2017.12.013>

0102-3616/© 2018 Sociedade Brasileira de Ortopedia e Traumatologia. Publicado por Elsevier Editora Ltda. Este é um artigo Open Access sob uma licença CC BY-NC-ND (<http://creativecommons.org/licenses/by-nc-nd/4.0/>).

PubMed, LILACS, and the Cochrane Library medical databases were analyzed, using related keywords. Current and relevant articles were selected.

This paper gathered established information, as well as innovations related to chronic osteomyelitis disease and its treatment, offering updated data to assist professionals involved in the treatment of chronic osteomyelitis.

© 2018 Sociedade Brasileira de Ortopedia e Traumatologia. Published by Elsevier Editora Ltda. This is an open access article under the CC BY-NC-ND license (<http://creativecommons.org/licenses/by-nc-nd/4.0/>).

## Introdução

A osteomielite como termo médico está presente na literatura especializada desde sua citação por Nelaton em 1844 como um processo inflamatório de origem infecciosa no osso. Porém, a manifestação clínica de ferida secretiva após ferimento é citada na história desde placas entalhadas na Suméria. O tratamento baseava-se em manter a ferida aberta para a eliminação da secreção purulenta, com a aplicação de substâncias locais e unguentos.

Com o advento da anestesia e a expansão dos procedimentos cirúrgicos, assim como a descoberta dos antibióticos, ocorreram mudanças significativas na maneira de conduzir o tratamento da osteomielite, tanto do ponto de vista clínico como cirúrgico.<sup>1</sup>

A osteomielite crônica é a entidade infecciosa em que o processo se encontra instalado e presente há mais de um mês. Pode ser ocasionada por um processo infeccioso agudo tratado incorretamente, sítio pós-cirúrgico, infecção óssea por contiguidade a partir de infecção crônica de partes moles adjacentes, entre outras situações.

A osteomielite crônica pós-operatória representa um problema de saúde importante devido à sua morbidade significativa e baixa taxa de mortalidade.<sup>2,3</sup> Essa infecção ocorre em aproximadamente 5 a 50% das fraturas abertas, em menos de 1% das fraturas fechadas com osteossíntese e em 5% como causa da disseminação hematogênica aguda.<sup>3</sup> O principal problema associado à infecção óssea crônica é a capacidade dos microrganismos de permanecer no tecido ósseo necrótico e aumentar sua sobrevivência.

Em resumo, esse tema tem sido continuamente revisado e atualizado quanto à compreensão da patogenia, às classificações e opções de tratamento com o advento de novas técnicas cirúrgicas e inovações medicamentosas.

O objetivo deste artigo é revisar o tema proposto quanto à sua definição, patogenia, seus aspectos clínicos, seu diagnóstico e tratamento, reunir todas essas informações em uma única publicação brasileira.

## Material e métodos

Para a confecção desse artigo de atualização da literatura, fez-se a coleta de dados através da busca de artigos científicos nas bases de dados Pubmed, BVS-Lilacs e Cochrane Library. Foram selecionadas três palavras-chave (*Mesh terms*) relevantes à proposta do tema: *osteomyelitis*, *chronicle* e *long bones*.

No Pubmed, os termos foram buscados de forma isolada e nas combinações de dois dos três termos (*osteomyelitis* e *chronicle*; *osteomyelitis* e *long bones*). Os tipos de artigos filtrados para inclusão foram principalmente as revisões (*overview*), guias de prática clínica. Foram excluídos os trabalhos sobre osteomielite crônica de vértebras ou pelve relacionados à presença de prótese articular e infecção de origem hematogênica exclusivamente e que envolviam apenas a população pediátrica.

Na BVS-Lilacs, os três termos foram aplicados à busca no mesmo tempo, associados aos mesmos critérios de exclusão.

Na Cochrane Library, foi usado o termo *chronic osteomyelitis* para a busca de revisões sistemáticas.

## Resultados

A partir da busca na base de dados Pubmed, foram encontrados 75 artigos para a primeira combinação de termos (*osteomyelitis* AND *long bones*) e 587 para a segunda combinação (*osteomyelitis* AND *chronicle*), quando aplicados os critérios de inclusão e exclusão. Na base BVS-Lilacs, foram encontrados 142 artigos. As informações usadas para compor essa revisão partiram desse material encontrado, além das fontes bibliográficas contidas nesses trabalhos, através de busca direta em um segundo momento. Na Cochrane Library, foram encontradas apenas duas revisões sistemáticas sobre osteomielite.

Foram selecionados artigos atuais e os considerados de maior relevância e qualidade para a composição deste trabalho de atualização.

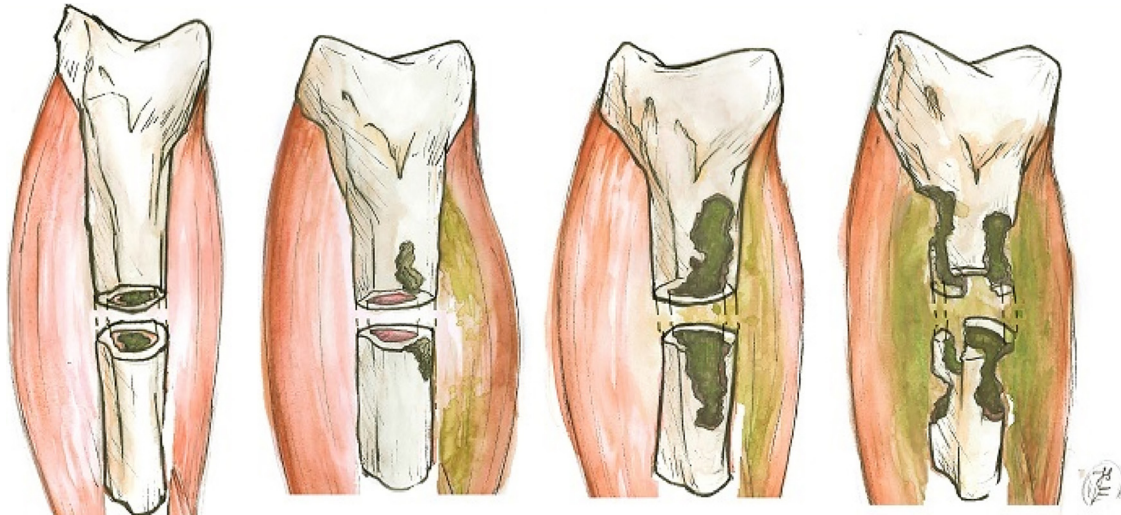
## Discussão

O conhecimento médico reunido através da busca na literatura sobre a osteomielite crônica nos ossos longos pode ser organizado de forma didática nos tópicos: definição (já explicado neste trabalho), classificação, patogenia e aspectos relacionados ao desenvolvimento da doença, manifestações clínicas, diagnóstico clínico, propedêutica armada e tratamento.

### Classificação da osteomielite

A evolução da compreensão médica sobre a osteomielite resultou em diversos sistemas de classificação propostos ao longo do tempo, dentre eles:

Historicamente, existem as classificações etiológicas de Kelly, Weiland e May, porém atualmente são pouco usadas e divulgadas. As duas classificações mais empregadas na literatura médica são a de Waldvogel e Cierny-Mader.



**Figura 1 – Classificação de Cierny-Mader para osteomielite quanto ao padrão de acometimento ósseo. Tipo 1, medular; Tipo 2, superficial; Tipo 3, permeativa estável; Tipo 4, permeativa instável.**

Lew e Waldvogel<sup>3</sup> classificam a osteomielite como de três etiologias possíveis: hematogênica, por contiguidade e crônica.

Cierny e Mader<sup>4,5</sup> levam em consideração o padrão do acometimento ósseo (de acordo com a etiologia) (tipos 1 a 4) (fig. 1) e condições do hospedeiro (tipos A, B sistêmico, B local, B ambos, C). Essa classificação tem como objetivo orientar decisões no tratamento.

Tipo 1 – intramedular, geralmente decorrente de pinagem intramedular

Tipo 2 – superficial, geralmente decorrente de contiguidade de úlcera de pressão

Tipo 3 – permeativa estável, em que a infecção penetra a camada cortical e adentra a medular, porém o osso permanece biomecanicamente estável (suporta carga). Geralmente observada no pós-operatório infectado de osteossíntese com placa.

Tipo 4 – permeativa instável, em que a infecção é extensa, acomete a camada cortical e medular e o osso é biomecanicamente instável. Pode ocorrer após infecção agressiva ou após desbridamento extenso.

Hospedeiro A – paciente e membros saudáveis.

Hospedeiro B sistêmico – antecedente de DM, senilidade, uso de álcool ou drogas, imunodeficiências.

Hospedeiro B local – queimadura prévia no local, cicatriz, celulite, cirurgia prévia, doença vascular local.

Hospedeiro B sistêmico e local – combina acometimentos sistêmicos e locais.

Hospedeiro C – múltiplas comorbidades que tornam o paciente incapaz de suportar o tratamento.<sup>4-6</sup>

### Patogenia e biofilme

A compreensão patogênica também se modificou com o entendimento sobre o comportamento de bactérias na formação do biofilme. Esse conhecimento permitiu compreender fenômenos de recidiva de infecções, resistência aos

antibióticos e o impacto da presença de implante cirúrgico no sítio infectado.<sup>1,7</sup>

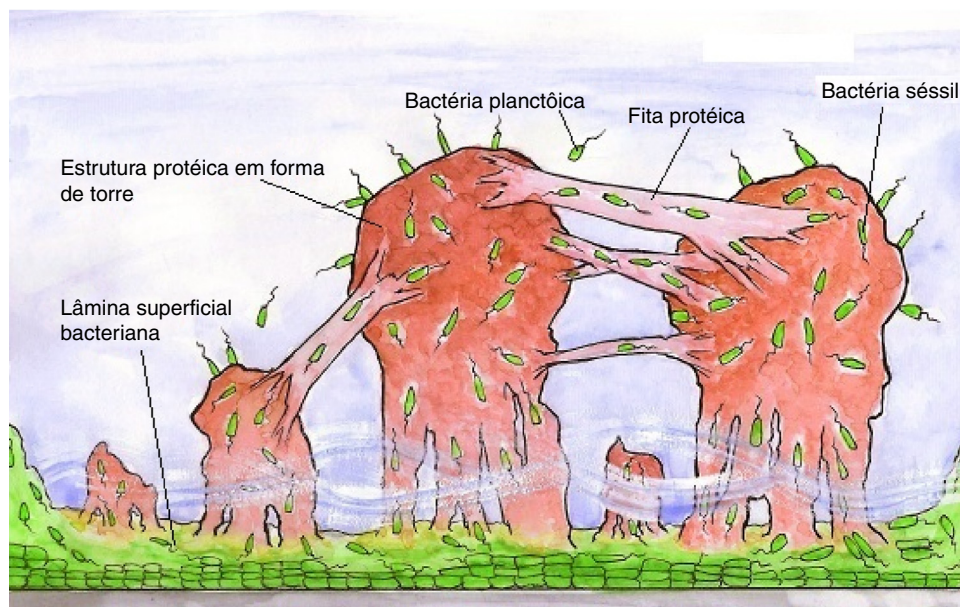
As bactérias formadoras de biofilme existem em duas formas: planctônica e fixa. Na forma planctônica (livre), as bactérias encontram-se livres fora da matriz extracelular, estão isoladas e vulneráveis aos mecanismos de defesa do hospedeiro. Entretanto, quando há um volume elevado de bactérias planctônicas, é possível ocorrer a migração para a corrente sanguínea, o que resulta em septicemia. A bactéria planctônica pode se aderir a uma superfície como tecido necrosado ou corpo estranho (implante cirúrgico), tornar-se fixa. Já na forma fixa (sésil), as bactérias sésseis tendem a formar um biofilme de polissacarídeo sobre a superfície tecidual ou implantes.

Após a colonização e formação do biofilme, as bactérias podem permanecer inertes ou se manifestar através de infecção. A infecção instaurada na presença de biofilme é mais resistente aos antibióticos. Isso ocorre pelo fato de o antibiótico presente não ultrapassar o glicocálix (camada mais externa) do biofilme de forma efetiva (com gradiente de concentração baixa na região em que as bactérias estão alojadas). No centro das colônias, as bactérias se encontram em estado de baixo metabolismo, dificultam a ação de determinados antibióticos. Tal fato pode explicar a maior resistência aos antibióticos nas infecções crônicas (com mais bactérias latentes) do que nas infecções agudas<sup>7,8</sup> (fig. 2).

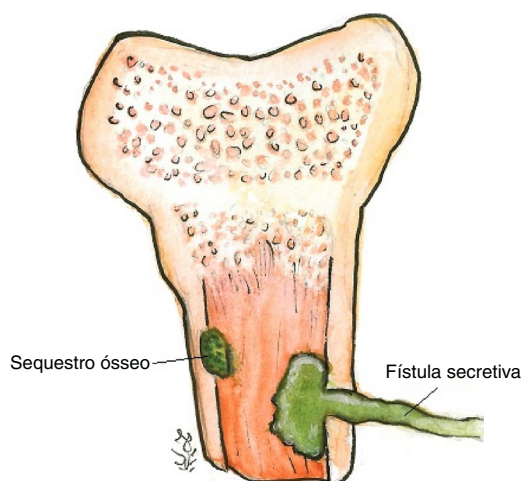
A interação da colônia com o tecido hospedeiro e a ação imunológica podem levar à formação de osso necrosado encapsulado, que pode também ser colonizado, dá origem ao sequestro ósseo.<sup>7</sup> Essa coleção pode se estender para fora com a formação de um trajeto sinusal até a pele, dá origem às fístulas<sup>9</sup> (fig. 3).

### Fraturas e infecção

A osteomielite relacionada às fraturas ocorre geralmente nos cenários de exposição óssea ou após tratamento cirúrgico (com ou sem colocação de implante). Nas fraturas expostas, a contaminação é certamente presente. Os determinantes



**Figura 2 – Modelo estrutural do biofilme bacteriano. Notar a presença de lâmina superficial bacteriana aderida ao material metálico, estrutura proteica de torres com bactérias em trânsito em seu interior, o fluido líquido na base das torres e as fitas proteicas que permitem trânsito bacteriano. Há a presença de bactérias na forma planctônicas ao redor do biofilme.**



**Figura 3 – Fenômenos de interação entre tecido infeccioso e hospedeiro leva à formação de sequestro ósseo e fístula.**

associados à evolução da contaminação para infecção são a resposta imunológica do hospedeiro, a qualidade da limpeza mecânica em diminuir a concentração bacteriana no local e o desbridamento para deixar tecido saudável e viável na ferida, menos suscetível a aderência bacteriana.

### Microbiologia

Quanto ao patógeno, muitas vezes as bactérias identificadas agudamente na ferida exposta não são as que causarão a infecção crônica. Os patógenos hospitalares mais agressivos ganham importância nesse cenário de fratura exposta, pois podem contaminar e causar infecção nos dias seguintes ao

acidente, mesmo após tratamento inicial adequado com limpeza e desbridamento.<sup>3</sup>

Na osteomielite crônica, geralmente decorrente de uma infecção aguda incorretamente tratada ou após procedimento cirúrgico, o patógeno pode ser pertencente à flora típica hospitalar (*Pseudomonas aeruginosa*, outros gram-negativos, *Staphylococcus aureus*) ou pode ser polibacteriana.<sup>8</sup>

A osteomielite fúngica está mais relacionada aos pacientes imunocomprometidos, diabéticos ou invadidos por cateteres. A disseminação pode ser hematogênica ou por contiguidade e o agente mais comum é a *Candida* sp.<sup>1,3</sup>

### Avaliação e diagnóstico

A avaliação do paciente inicia com a coleta detalhada da história clínica. Informações como infecção prévia focal ou sistêmica podem levantar suspeita quanto à disseminação infecciosa para um determinado sítio, seja o evento recente ou remoto. História de trauma prévio que levou a complicação local de pele ou partes moles também é um dado relevante. A ocorrência de fratura e suas características como grau de exposição e tratamento instituído (cirurgia para limpeza local, fixação de fraturas, desbridamentos, presença de implante ou corpo estranho) são fundamentais na abordagem inicial do paciente.

As manifestações específicas podem incluir dor local profunda (óssea), calor, edema e eritema cutâneo, além de sintomas gerais, como inapetência e febre. Ferida cirúrgica secretiva purulenta ou formação de fístulas cutâneas também são achados da inspeção bastante sugestivos.<sup>7</sup>

Exames laboratoriais relevantes incluem hemograma, já que a leucocitose é marcador sugestivo principal nas infecções agudas. Já na osteomielite crônica, os valores celulares do leucograma podem ser normais. Os marcadores inflamatórios

como a velocidade de hemossedimentação (VHS) e proteína C reativa sérica (PCR) se elevam na fase aguda de infecção e após manipulação cirúrgica, o PCR tem pico no terceiro dia pós-manipulação e o VHS no quinto dia. A proteína C reativa retorna ao seu valor normal dentro de três semanas, enquanto o VHS leva um tempo maior. Um novo pico no valor do PCR três dias após manipulação cirúrgica ou introdução da antibioterapia é sugestivo de reinfeção ou falha do tratamento. Valores normais de ambos os exames são excelentes preditivos de ausência de osteomielite. Têm valor no seguimento da osteomielite através da análise seriada, o PCR é o primeiro marcador a decair diante de uma resposta satisfatória ao tratamento.<sup>7,10,11</sup>

A hemocultura não é muito útil, pois apresenta resultado negativo mesmo na vigência de osteomielite, principalmente quando não houver septicemia.<sup>1</sup>

Radiografia geralmente é normal na fase aguda, principalmente nas primeiras duas semanas, no caso da osteomielite hematogênica. A presença de fratura, calo ósseo ou implante cirúrgico pode mascarar achados específicos da infecção. Os achados relacionados na fase tardia da osteomielite crônica são, em alguns casos, rarefação óssea local atipicamente bem localizada ou lesões líticas (que surgem após a destruição de 50 a 75% da matriz óssea). Outras anormalidades incluem formação de sequestro ósseo visível, esclerose óssea, neoformação e espessamento cortical, além de reação periosteal.<sup>10,12</sup>

A cintilografias óssea com eritrócitos marcados por Tecnécio-99 ou Índio; com leucócitos marcados por Gálio-67; e os de marcação da atividade da medula óssea têm sido recurso útil que se usa no rastreo e no diagnóstico precoce da osteomielite. A cintilografia óssea realça áreas de atividade inflamatória, existe divergência qual marcador seria mais sensível para a detecção precoce da osteomielite (rastreo e maior sensibilidade).<sup>10,13,14</sup>

Já a cintilografia com Gálio-67 realça áreas de concentração leucocitária, geralmente sítios de infecção, mas também tumores. O exame com Gálio-67 é o mais indicado para avaliar complicações de osteomielite, exceto na coluna vertebral.<sup>13,15</sup> A atividade da medula óssea pode ser avaliada indiretamente através da marcação local por 99mTecnécio-colóides em exame trifásico.

Outros marcadores têm sido propostos como forma de oferecer exame mais específico para diagnóstico e seguimento da osteomielite crônica, dentre eles a Inbiotina para infecções vertebrais. Fragmentos radiomarcados de Ubiquidina prometem realçar tecidos bacterianos.<sup>14</sup>

A tomografia computadorizada pode auxiliar no estabelecimento da extensão dos fragmentos ósseos para partes moles, melhor caracterização do sequestro ósseo, além de oferecer imagens detalhadas da camada cortical óssea, permite avaliar estabilidade axial.

A ressonância magnética permite estudo detalhado da extensão da infecção, inclusive para partes moles. Geralmente as áreas acometidas são realçadas com hipersinal em T2 como: coleção secretiva muscular ou no tecido subcutâneo e edema ósseo, denomina aumento da atividade inflamatória nesse local. As alterações agudas podem ser detectadas mais precocemente através desse exame, em situações em que as radiografias simples do segmento são normais. Na

cronificação da infecção, reações periosteais podem ser verificadas de forma mais precisa, com a visualização de adensamento lamelar (formação da reação em “casca de cebola”) ou a interrupção desse processo que leva à formação do “triângulo de Codman”.<sup>10</sup> O exame pode sofrer interferência da manipulação cirúrgica e apresentar artefatos devido à presença de implantes metálicos.<sup>1,10</sup>

A tomografia com emissão de pósitrons (PET-scan) com o marcador 2-[18F]-fluoro-2-deoxy-D-glucose (FDG) é outro recurso de imagem promissor, com sensibilidade elevada de aproximadamente 95% e especificidade também elevada, varia entre 75-99%. Esse método apresenta como limitação em muitos cenários clínicos a pouca disponibilidade e o custo elevado.<sup>15</sup>

As culturas de secreção de ferida, de fratura exposta e de fístula não apresentam concordância com patógeno causador da osteomielite em muitos casos. A literatura é dividida quanto a esse ser um método diagnóstico relevante. O tratamento baseado na bactéria “errada” (identificada através cultura) pode prejudicar o paciente, resultar em uso ineficaz de antibiótico, que estimula o desenvolvimento de resistência.<sup>9,10</sup>

A biópsia óssea da região acometida é um método preferencial, principalmente na osteomielite crônica, em que o isolamento sanguíneo do patógeno é muito pouco provável.<sup>10</sup>

Outro recurso diagnóstico é a sonicação de implantes cirúrgicos (inclusive próteses) removidos de sítios infectados. O material é submetido à preparação e aplicação de ondas ultrassônicas que quebram estruturalmente o biofilme bacteriano, permitem a identificação molecular do agente etiológico da infecção.<sup>16,17</sup> Outras técnicas de microbiologia, como a cadeia de reação de polimerase, são também usadas, mas restritas principalmente ao cenário acadêmico e de pesquisa.<sup>10</sup>

## Tratamento

O tratamento da osteomielite crônica deve ser multifásico e envolver basicamente três estratégias combinadas: 1) compensação clínica do paciente, 2) tratamento medicamentoso com antibioterapia 3) abordagem cirúrgica.

### 1 - Compensação do paciente

O primeiro passo após diagnóstico é a melhoria das condições clínicas do hospedeiro, com vistas ao controle de doenças sistêmicas como diabetes, desnutrição, imunossupressão, doença vascular, entre outras.

### 2 - Tratamento medicamentoso

O antibiótico a ser usado deve, preferencialmente, ser de baixo custo, conveniente quanto à forma de administração e posologia, além de oferecer alta concentração sérica e no tecido ósseo.<sup>2,8</sup>

O uso dos antibióticos pode ser feito de três formas: sistêmica, seja como profilaxia ou tratamento; na solução de irrigação, a ser usada em limpeza cirúrgica; em dispositivo a ser introduzido no paciente durante procedimento cirúrgico.

### Antibióticos sistêmicos

O uso no tratamento de fraturas expostas é baseado em recomendações empíricas, carece de estudos que sustentem classe específica de medicação e tempo de uso. A literatura

**Tabela 1 – Principais agentes etiológicos bacterianos presentes na osteomielite e respectivos antibióticos de escolha para o tratamento. Adaptado a partir de Lima et al. e protocolo sul-coreano de antibioticoterapia para infecções ósseas e articulares<sup>2,19</sup>**

Organismo	Antibiótico de primeira escolha	Antibióticos opcionais
<i>S. aureus</i> ou Estafilococos coagulase negativos sensíveis a meticilina	Oxacilina ou Cefazolina	Vancomicina ou Clindamicina ou Ampicilina/Sulbactam
<i>S. aureus</i> resistente a meticilina (MRSA) ou Estafilococos coagulase negativo resistente a meticilina	Vancomicina (associada ou não a Rifampicina) ou Teicoplanina	Linezolida ou Sulfametoxazol/Trimetoprim (associado ou não a Rifampicina) ou Daptomicina (associado ou não a Rifampicina) ou Tigeciclina ou Clindamicina ou Fluoroquinolona (associada ou não a Rifampicina)
<i>Streptococcus spp.</i>	Penicilina ou Ceftriaxona ou Cefazolina ou Vancomicina	Clindamicina ou Vancomicina ou Fluoroquinolona
<i>Enterococcus spp.</i>	Penicilina ou Ampicilina + Gentamicina (associação)	Ampicilina/Sulbactam ou Linezolida ou Daptomicina ou Tigeciclina associada a Rifampicina
<i>Pseudomonas spp.</i>	Cefepime ou Meropenem ou Imipenem	Fluoroquinolona
Enterobactérias ESBL	Ertapenem ou Imipenem ou Meropenem	Ceftriaxona
Enterobactérias não ESBL	Ceftriaxona ou Fluoroquinolona	Ceftriaxona
Anaeróbios	Amoxicilina/Clavulanato ou Ampicilina/Sulbactam ou Piperacilina/Tazobactam	Metronidazol ou Clindamicina ou Meropenem ou Imipenem
Polimicrobiana aeróbia e anaeróbia	Amoxicilina/Clavulanato	Ertapenem

sustenta uso de cefalosporina para fraturas de baixo grau de contaminação e associação de aminoglicosídeo para as mais contaminadas, com lesão de partes moles e com maior energia de trauma. A duração é controversa, normalmente se usa antibiótico por ser de um a três dias, o uso estendido é reservado apenas aos casos em que haja sinais de infecção através da inspeção da ferida.<sup>10</sup>

O uso de antibiótico sistêmico para tratamento de infecção crônica apresenta falta de consenso na literatura quanto ao tempo de tratamento e à escolha da medicação, verificada através de revisão sistemática.<sup>18</sup> Há recomendações de esquemas de duas a seis semanas, para permitir melhoria da ferida local e revascularização. No entanto, há orientações de estender o tempo por vários meses segundo outros autores.<sup>1,8</sup>

A escolha das drogas permite muitas opções, porém existem recomendações baseadas em observações clínicas, estudos de eficácia, experiência clínica acumulada e análise de resultados. Algumas opções já são consagradas entre especialistas e são norteadas por protocolos difundidos no meio científico, como os trabalhos de Lima et al.<sup>2</sup> no Brasil e o protocolo sul-coreano de antibioticoterapia para infecções ósseas e articulares de 2014<sup>19</sup> (tabela 1).

Nos casos de infecção crônica em que não há sepse, comprometimento sistêmico ou do membro, é possível interromper uso de antibiótico uma semana antes da limpeza cirúrgica e a coleta de material para cultura. A medicação empírica é iniciada imediatamente após a cirurgia e é substituída pela terapia específica após resultados dos exames de cultura e antibiograma.

Em pacientes sépticos, a antibioticoterapia deve ser iniciada durante a indução anestésica do procedimento cirúrgico a ser feito (limpeza cirúrgica, que será discutida a seguir nesse trabalho), com o objetivo de diminuir o risco de bacteremia e suas complicações, sem comprometer o resultado de cultura bacteriana a partir de material coletado.<sup>2,8</sup>

#### Antibióticos por aplicação direta na ferida operatória

O uso de antibióticos diluídos nas soluções de irrigação mostrou resultados controversos e representou aumento de custo considerável ao tratamento, não é sendo rotineiramente recomendado.<sup>1,10</sup>

Os antibióticos podem ser carregados através de dispositivos confeccionados com cimento cirúrgico de polimetilmetacrilato (PMMA). Deve-se atentar que muitos antibióticos não são termorresistentes e não são passíveis de ser usados dessa forma, pois perdem sua ação. Esses dispositivos podem ser no formato de pérolas ou de hastes cimentadas, entre outras. Uma vez que o antibiótico seja absorvido e tenha atuado no sítio infeccioso, o dispositivo residual de PMMA deve ser retirado em novo procedimento cirúrgico, já que pode servir de hospedeiro para contaminação secundária, atuar como novo foco de manutenção da infecção.<sup>15,20</sup>

Os dispositivos de sulfato de cálcio também são opção de veículo para o antibiótico, embora existam resultados divergentes quanto aos resultados de seu uso.<sup>21</sup>

Outra opção às pérolas ou dispositivos de PMMA é o osso artificial biodegradável com antibiótico. Há relato de pesquisadores de Toronto, Canadá, de equivalência quanto à eficácia em comparação com o PMMA, apresenta segurança e não exige reabordagem para retirada do material.<sup>22</sup>

Entre as medicações que podem ser combinadas ao cimento estão os aminoglicosídeos e vancomicina, essa última é a mais útil no manejo de infecções operatórias causadas por bactérias gram-positivas resistentes.<sup>8</sup>

Com relação à concentração de antibiótico liberada pelo dispositivo para o tecido, os veículos com maior superfície de contato (como as pequenas pérolas de cimento) permitem melhor distribuição local da medicação. O pico de concentração costuma ser atingido nas primeiras 24 a 48 h, depois ocorre queda constante. A maioria dos antibióticos mantém-se com concentração mínima efetiva local por, pelo menos, 30 dias.<sup>23</sup>

**Tabela 2 – Principais antibióticos usados com dispositivos internos (cimento cirúrgico e outros) para o tratamento da osteomielite, seus respectivos picos de concentração local na ferida e duração da dose eficaz disponível<sup>23</sup>**

Antibiótico	Veículo	Pico de concentração	Duração
Gentamicina 10%	PMMA	dias	>30 dias com dose eficaz
Vancomicina 10%	PMMA	1 dia	>30 dias com dose eficaz
Cefepime 10%	PMMA	2 dias	8 a 9 dias com dose eficaz
Tobramicina 10%	β-tricálcio fosfato-silicato-xerogel	1 dia	9 dias com dose eficaz
Ertapenem/ Meropenem 10%	PMMA	1-2 dias	>30 dias porém a partir do quarto dia com dose abaixo do eficaz

Os dispositivos não absorvíveis costumam ser retirados através de novo procedimento cirúrgico após quatro a oito semanas de sua instalação<sup>23,24</sup> (tabela 2).

#### Terapias complementares

A oxigenoterapia hiperbárica é usada por mais de 60 anos em todo o mundo.<sup>25</sup> O tratamento envolve a respiração de oxigênio na concentração de 100% sob condições hiperbáricas, promove entrada sob pressão de oxigênio na circulação sanguínea do indivíduo e chegada aos tecidos. A hiperoxigenação tissular provoca efeitos terapêuticos específicos, inclusive estimulação da lise bacteriana por leucócitos, aumento da proliferação de fibroblastos e colágeno na ferida, neovascularização de tecidos isquêmicos ou irradiados, imunomodulação como a redução de mediadores pró-inflamatórios e a redução dos efeitos da isquemia-reperfusão nos tecidos isquêmicos.<sup>26</sup> Como consequência, a terapia hiperbárica promove tanto efeitos diretos para controle da infecção como indiretamente melhora as condições tissulares da ferida, promove o aprimoramento na cicatrização.<sup>25</sup>

#### Tratamento cirúrgico

As abordagens cirúrgicas na osteomielite crônica têm por objetivo a remoção mecânica dos tecidos infectados e desvitalizados. Em algumas situações, o paciente não apresenta condições clínicas que permitam prosseguir com o tratamento cirúrgico (Cierny-Mader hospedeiro tipo C).<sup>3,4,10</sup> É importante ressaltar que a manutenção da estabilidade axial óssea, sempre que possível, deve ser preservada.

#### Cierny-Mader tipo 1 (osteomielite crônica medular)

A fresagem intramedular seguida de lavagem do canal é uma técnica preconizada para o tratamento (reamer-irrigator-aspirator ou RIA). O uso de haste intramedular de cimento impregnada com antibióticos tem sido promissor, assim como a associação com a fresagem prévia.<sup>27</sup> Bharti et al.<sup>20</sup> propuseram recentemente uma forma de confecção de haste de PMMA que permite maior facilidade na introdução através do canal medular, mesmo os mais estreitos.

O procedimento de Lautenbach envolve a combinação de desbridamento acompanhado de fresagem intramedular e introdução de um tubo/sonda de duplo lúmen, que permite a introdução de antibiótico no local abordado, coleta de material para análise laboratorial e cultura.<sup>28</sup>

#### Cierny-Mader tipo 2 (osteomielite superficial)

O tratamento principal consiste na remoção mecânica dos tecidos acompanhada de limpeza exaustiva com soro fisiológico, dilui as populações bacterianas na forma planctônica

no local abordado, prejudica o novo processo de adesão bacteriana à superfície. Substâncias tipo sabão são promissoras quanto ao aprimoramento da limpeza, além de ser inócuas.<sup>10</sup>

A irrigação pulsátil, de maneira prática, apresenta melhor potencial de remoção mecânica das bactérias aderidas no sítio de infecção. A irrigação sob alta pressão pode lesionar os tecidos locais e levar as bactérias para locais mais profundos, é prejudicial.<sup>1</sup> A irrigação sob baixa pressão poderia oferecer os benefícios da limpeza sem lesionar o local, porém existem divergências quanto à maior eficácia em comparação com a limpeza com jato gravitacional convencional. Alguns trabalhos advogam menor capacidade de limpeza em comparação ao uso de dispositivo de alta pressão.<sup>29,30</sup> O uso de substâncias oxidantes também é controverso, pois também leva à lesão tecidual local.<sup>1</sup> A cobertura de partes moles deve ser priorizada, geralmente não ocorre dificuldade para obtenção da mesma.

#### Cierny-Mader tipo 3 (permeativo estável)

O tratamento cirúrgico visa à ressecção ampla de qualquer tecido ósseo ou de partes moles atingidos pela infecção ou desvitalização. A abordagem multidisciplinar cirúrgica agressiva envolve desbridamento extenso, enxertia para cobertura de perda óssea e a feitura de retalhos cutâneos para cobertura de partes moles tem mostrado bons resultados, em alguns cenários como infecções permeativas restritas ou extensas. Fixação interna ou externa pode ser necessária, depende do volume tecidual ressecado, a fim de manter a estabilidade axial do segmento/membro. Apesar da agressividade da abordagem e da exigência de recursos para o tratamento multidisciplinar nesses moldes, pesquisadores de Liverpool e Sydney mostraram resultados bons quanto à erradicação da infecção e o retorno dos pacientes ao trabalho e às atividades diárias.<sup>31,32</sup>

Outra opção recentemente proposta nos últimos anos para casos que necessitam de ressecção ou desbridamento amplo é o uso de espaçador de PMMA para preencher o espaço morto. A técnica da membrana induzida ou Masquelet é um procedimento cirúrgico de duas etapas usado para tratar pseudoartrose, defeitos ósseos e osteomielite. O organismo hospedeiro forma uma membrana ao redor do espaçador por meio do fenômeno de membrana em que ocorre aumento da vascularização e produção de fatores de crescimento (VEGF, TGF beta 1 e BMP 2). O espaçador então é retirado em uma segunda abordagem após seis a oito semanas, é introduzido enxerto ósseo esponjoso para preencher espaço delimitado pela nova membrana biológica. A estabilização pode ser obtida com fixação interna com uso de placas e parafusos, assim como com a fixação externa. A cobertura de partes

moles pode ser obtida com feitura de retalho miocutâneo, se necessário.<sup>33-36</sup>

Muitos autores introduziram variantes na técnica que incluíram o uso de espaçadores revestidos com antibiótico, fixação interna durante a primeira etapa, uso da técnica Reamer-Irrigator-Aspirator, enxerto da crista ilíaca, substitutos ósseos e fatores de crescimento.<sup>32,33</sup> Entretanto, pacientes submetidos a essa técnica por infecções ósseas apresentaram maior risco de complicações cirúrgicas em outras observações clínicas.<sup>33</sup>

A técnica de Papineau,<sup>37</sup> descrita originalmente em 1973, voltou a fazer parte do arsenal terapêutico do tratamento da osteomielite crônica a partir de 2006 com a associação da aplicação de curativo a vácuo à técnica original. Tal associação permite aumento do fluxo sanguíneo local, remoção do líquido intersticial e consequente diminuição na contagem de bactérias no leito formado após a ressecção de tecido osteomielítico.<sup>38</sup>

O biovidro é um material recentemente disponível que tem sido usado no tratamento cirúrgico da osteomielite com as finalidades de manejo de espaço morto ósseo após curetagem ou ressecção. Advoga-se que a alteração do pH tecidual promovido pelo biovidro resulte em ambiente tecidual mais favorável ao controle da infecção crônica.<sup>39</sup>

#### Cierny-Mader tipo 4 (permeativa extensa e instável)

O tratamento cirúrgico com ressecção pode resultar na perda de volume tecidual elevado, exige o uso de técnicas de microcirurgia e reconstrução óssea tanto para garantir estabilidade axial óssea como cobertura de partes moles e fechamento de ferida.<sup>40</sup> Em casos extremos, a amputação do membro pode ser necessária para preservação da vida.<sup>1</sup>

Uma opção possível é a instalação de fixador externo circular após a ressecção, permite o alongamento ósseo. O transporte ósseo por osteogênese sob distração é o método de escolha nos defeitos ósseos residuais maiores do que quatro centímetros de comprimento. As técnicas reconstrutivas e de flap muscular permitem obtenção de melhor cobertura óssea, podem ser usadas junto ao fixador externo.<sup>41,42</sup>

Uma modernização do transporte ósseo é sua associação com a técnica de Masquelet, agrega as vantagens de preenchimento de espaço morto, formação de pertuito para ocorrer o transporte, além de prevenir a absorção do enxerto e estimular a consolidação do defeito.<sup>36</sup>

O uso de enxerto de fíbula vascularizada também é relatado na literatura como uma opção para manejar defeitos ósseos tibiais de 5-6 cm de comprimento, em um ambiente de vascularização local ruim como nas infecções extensas.<sup>43,44</sup>

### Considerações finais

O tema osteomielite tem apresentado novas atualizações na literatura médica e acúmulo de conhecimento, principalmente quanto ao melhor entendimento dos fenômenos patogênicos e de desenvolvimento das infecções crônicas pós-operatórias, assim como novas técnicas e opções de tratamento cirúrgico.

A definição, as classificações históricas e as mais usadas recentemente estão bem estabelecidas e foram apresentadas neste trabalho, assim como as teorias patogênicas.

O diagnóstico sugestivo clínico já é bem documentado. No entanto, existem novidades quanto ao uso de exames laboratoriais, de imagem e de microbiologia para confirmação diagnóstica, seguimento da doença e coleta de informações importantes para guiar tratamento. O tratamento da osteomielite crônica de ossos longos apresenta divergências quanto ao manejo clínico e medicamentoso, principalmente por muitas recomendações ainda não serem baseadas em evidência científica sólida. No entanto, protocolos e trabalhos isolados mostram combinações de tratamento bem-sucedidas. O tratamento cirúrgico tem evoluído de forma importante nos últimos anos, com a introdução de novas técnicas para limpeza do tecido infeccioso, uso de substitutos ósseos para manejo de espaço morto e manutenção de estabilidade, novos implantes de fixação e uso de antibióticos locais associados.

O conhecimento reunido permite estabelecer estratégias de tratamento combinado (clínico e cirúrgico) promissoras e que mostram resultados satisfatórios, em diversos cenários e situações. Como consequência, o domínio desse tema por ortopedistas e infectologistas permite o melhor manejo dos pacientes acometidos pela osteomielite crônica de ossos longos.

Este trabalho permitiu reunir as informações clássicas e as inovações relacionadas à doença osteomielite crônica e a seu tratamento, oferece material de atualização para auxiliar os profissionais envolvidos com o tratamento da osteomielite crônica na tomada de decisão terapêutica.

### Conflitos de interesse

Os autores declaram não haver conflitos de interesse.

### REFERÊNCIAS

1. Mast NH, Horwitz D. Osteomyelitis: a review of current literature and concepts. *Oper Tech Orthop.* 2002;12(4):232-41.
2. Lima ALLM, Zumiotti AV. Aspectos atuais do diagnóstico e tratamento das osteomielites. *Acta Ortop Bras.* 1999;7(3):135-42.
3. Lew DP, Waldvogel FA. Osteomyelitis. *Lancet.* Lancet. 2004;364(9431):369-79.
4. Cierny G, Mader JT. Adult chronic osteomyelitis. A review. In: D'Ambrosia RD, Marier RL, editors. *Orthopaedic infections.* Thorofare, NJ: Slack; 1989. p. 31-48.
5. Cierny G, Mader JT, Penninck JJ. A clinical staging system for adult osteomyelitis. *Clin Orthop Relat Res.* 2003;(414):7-24.
6. Mader JT, Shirliff M, Calhoun JH. Staging and staging application in osteomyelitis. *Clin Infect Dis.* 1997;25(6):1303-9.
7. Hake ME, Oh JK, Kim JW, Ziram B, Smith W, Hak D, et al. Difficulties and challenges to diagnose and treat post-traumatic long bone osteomyelitis. *Eur J Orthop Surg Traumatol.* 2015;25(1):1-3.
8. Jorge LS, Chueire AG, Rossit ARB. Osteomyelitis: a current challenge. *Braz J Infect Dis.* 2010;14(3):310-5.
9. Mackowiak PA, Jones SR, Smith JW. Diagnostic value of sinus-tract cultures in chronic osteomyelitis. *JAMA.* 1978;239(26):2772-5.



10. Lazzarini L, Mader JT, Calhoun JH. Osteomyelitis in longbones. *J Bone Joint Surg Am.* 2004;86(10):2305–18.
11. Alrashidi Y, Galhoum AE, Wiewiorski M, Herrera-Pérez M, Hsu RY, Barg A, et al. How to diagnose and treat infection in total ankle arthroplasty. *Foot Ankle Clin.* 2017;22(2):405–23.
12. Butt WP. The radiology of infection. *Clin Orthop Relat Res.* 1973;96(1):20–30.
13. Sapienza MT, Hironaka F, Lima ALLM, Yamaga LYI, Hamada E, Watanabe T, et al. Avaliação de atividade inflamatória na osteomielite crônica. Contribuição da cintilografia com anticorpos policlonais. *Rev Assoc Med. Bras.* 2000;46(2):106–12.
14. Love C, Palestro CJ. Nuclear medicine imaging of bone infections. *Clin Radiol.* 2016;71(7):632–46.
15. Hogan A, Heppert VG, Suda AJ. Osteomyelitis. *Arch Orthop Trauma Surg.* 2013;133(9):1183–96.
16. Trampuz A, Piper KE, Jacobson MJ, Hanssen AD, Unni KK, Osmon DR, et al. Sonication of removed hip and knee prostheses for diagnosis of infection. *N Engl J Med.* 2007;357(7):654–63.
17. Piper KE, Jacobson MJ, Cofield RH, Sperling JW, Sanchez-Sotelo J, Osmon DR, et al. Microbiologic diagnosis of prosthetic shoulder infection by use of implant sonication. *J Clin Microbiol.* 2009;47(6):1878–84.
18. Conterno LO, Turchi MD. Antibiotics for treating chronic osteomyelitis in adults. *Cochrane Database Syst Rev.* 2013;(9):CD004439.
19. Korean Society for Chemotherapy; Korean Society of Infectious Diseases; Korean Orthopaedic Association. Clinical guidelines for the antimicrobial treatment of bone and joint infections in Korea. *Infect Chemother.* 2014; 46(2):125–38.
20. Bharti A, Saroj UK, Kumar V, Kumar S, Omar BJ. A simple method for fashioning an antibiotic impregnated cemented rod for intramedullary placement in infected non-union of long bones. *J Clin Orthop Trauma.* 2016;7 Suppl 2:171–6.
21. Luo S, Jiang T, Yang Y, Yang X, Zhao J. Combination therapy with vancomycin-loaded calcium sulfate and vancomycin-loaded PMMA in the treatment of chronic osteomyelitis. *BMC Musculoskelet Disord.* 2016;17(1):502.
22. McKee MD, Li-Bland EA, Wild LM, Schemitsch EH. A prospective, randomized clinical trial comparing an antibiotic-impregnated bioabsorbable bone substitute with standard antibiotic-impregnated cement beads in the treatment of chronic osteomyelitis and infected nonunion. *J Orthop Trauma.* 2010;24(8):483–90.
23. Nandi SK, Bandyopadhyay, Das P, Samanta I, Mukherjee P, Roy S, et al. Understanding osteomyelitis and its treatment through local drug delivery system. *Biotechnol Adv.* 2016;34(8):1305–17.
24. Gálvez-Lopez R, Peña-Monje A, Antelo-Lorenzo AR, Guardia-Olmedo J, Moliz J, Hernández-Quero J, et al. Elution kinetics, antimicrobial activity, and mechanical properties of 11 different antibiotic loaded acrylic bone cement. *Diagn Microbiol Infect Dis.* 2014;78(1):70–4.
25. Calzia E, Oter S, Muth CM, Radermacher P. Evolving career of hyperbaric oxygen in sepsis: from augmentation of oxygen delivery to the modulation of the immune response. *Crit Care Med.* 2006;34(10):2693–5.
26. Marx RE, Ehler WJ, Tayapongsak P, Pierce LW. Relationship of oxygen dose to angiogenesis induction in irradiated tissue. *Am J Surg.* 1990;160(5):519–24.
27. Kanakaris N, Gudipati S, Tosoudinis T, Harwood P, Britten S, Giannoudinis PV. The treatment of intramedullary osteomyelitis of the femur tibia using the Reamer-Irrigator-Aspirator system antibiotic cement rods. *Bone Joint J.* 2014;96-B(6):8–783.
28. Hashmi MA, Norman P, Saleh MJ. The management of chronic osteomyelitis using the Lautenbach method. *J Bone Joint Surg Br.* 2004;86(2):269–75.
29. Fry DE. Pressure Irrigation of Surgical Incisions and Traumatic Wounds. *Surg Infect (Larchmt).* 2017;18(4):424–30.
30. Bhandari M, Thompson K, Adili A, Shaughnessy SG. High and low pressure irrigation in contaminated wounds with exposed bone. *Int J Surg Investig.* 2000;2(3):179–82.
31. Campbell R, Berry MG, Deva A, O’Carrigan T, Harris IA. Aggressive management of tibial osteomyelitis shows good functional outcomes. *Eplasty.* 2011;11:e3.
32. Gülabi D, Mehmet E, Cecen GS. Treatment of chronic osteomyelitis of the femur with combined technique. *Ekleml Hastalik Cerrahisi.* 2014;25(3):173–8.
33. Giannoudis PV, Harwood PJ, Tosounidis T, Kanakaris N. Restoration of long bone defects treated with the induced membrane technique: protocol and outcomes. *Injury.* 2016;47 Suppl 6:S53–61.
34. Wang X, Wang Z, Fu J, Huang K, Xie Z. Induced membrane technique for the treatment of chronic hematogenous tibia osteomyelitis. *BMC Musculoskelet Disord.* 2017;18(1):33.
35. Masquelet AC, Fitoussi F, Begue T, Muller GP. Reconstruction of the long bones by the induced membrane and spongy autograft. *Ann Chir Plast Esthet.* 2000;45(3):346–53.
36. Marais LC, Ferreira N. Bone transport through an induced membrane in the management of tibial bone defects resulting from chronic osteomyelitis. *Strategies Trauma Limb Reconstr.* 2015;10(1):27–33.
37. Papineau LJ. L’éxcision-greffe avec fermeture retardée délibérée dans l’ostéomyélite chronique. *Nouv Presse Med.* 1973;2(41):2753–5.
38. Archdeacon MT, Messerschmitt P. Modern Papineau technique with vacuum-assisted closure. *J Orthop Trauma.* 2006;20(2):134–7.
39. Drago I, Romanò D, Vecchi E, Vassena C, Logoluso N, Mattina R, et al. Bioactive Glass BAG-S53P4 for the adjunctive treatment of chronic osteomyelitis of the long bones: an in vitro and prospective clinical study. *BMC Infect Dis.* 2013;13:584.
40. Wu H, Shen J, Yu X, Fu J, Yu S, Sun D, et al. Two stage management of Cierny-Mader type IV chronic osteomyelitis of the long bones. *Injury.* 2017;48(2):511–8.
41. Kojima T, Kohno T, Eto T. Muscle flap with simultaneous mesh skin graft for skin defects of the lower leg. *J Trauma.* 1979;19(10):724–9.
42. Lowenberg DW, Buntic RF, Buncke GM, Parret BM. Long-Term results and costs of muscle flap coverage with Ilizarov bone transport in lower limb salvage. *J Orthop Trauma.* 2013;27(10):576–81.
43. Malizos KN, Zalavras CG, Soucacos PN, Beris AE, Urbaniak JR. Free vascularized fibular grafts for reconstruction of skeletal defects. *J Am Acad Orthop Surg.* 2004;12(5):360–9.
44. Zalavras CG, Femino D, Triche R, Zions L, Stevanovic M. Reconstruction of large skeletal defects due to osteomyelitis with the vascularized fibular graft in children. *J Bone Joint Surg Am.* 2007;89(10):2233–40.